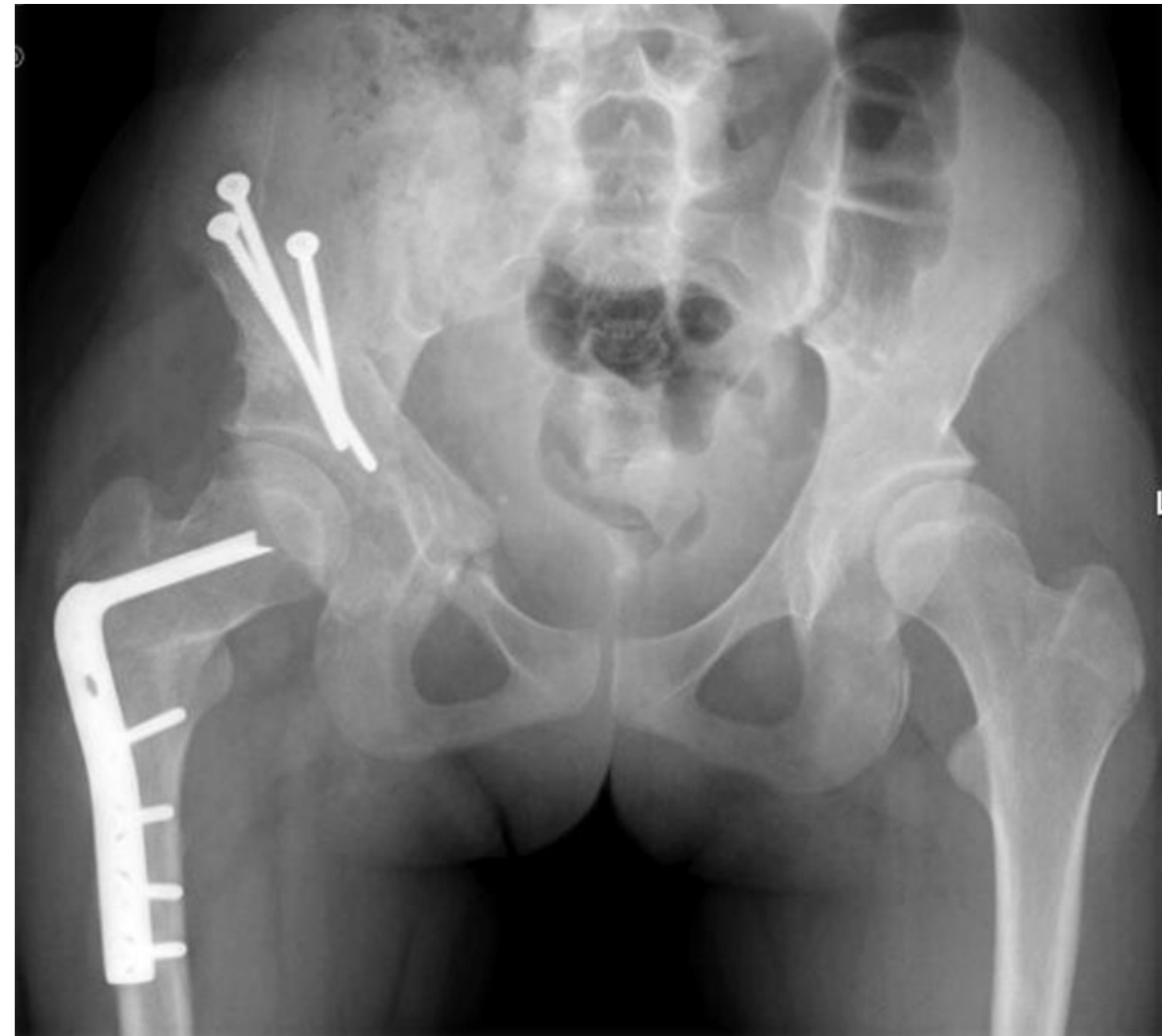

Hoftelidelser hos barn



Øyvind Håberg

Phd ortopedisk kirurgi

EBHS diplom

Medi3

Anatomi

Kuleledd



Illustration: Wallpaperflare.com

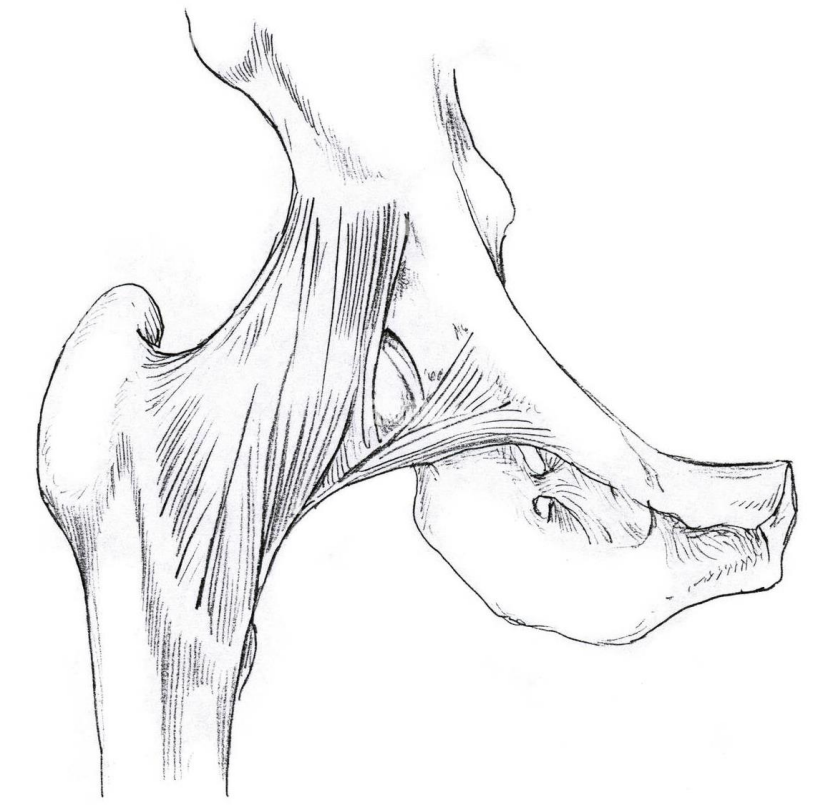
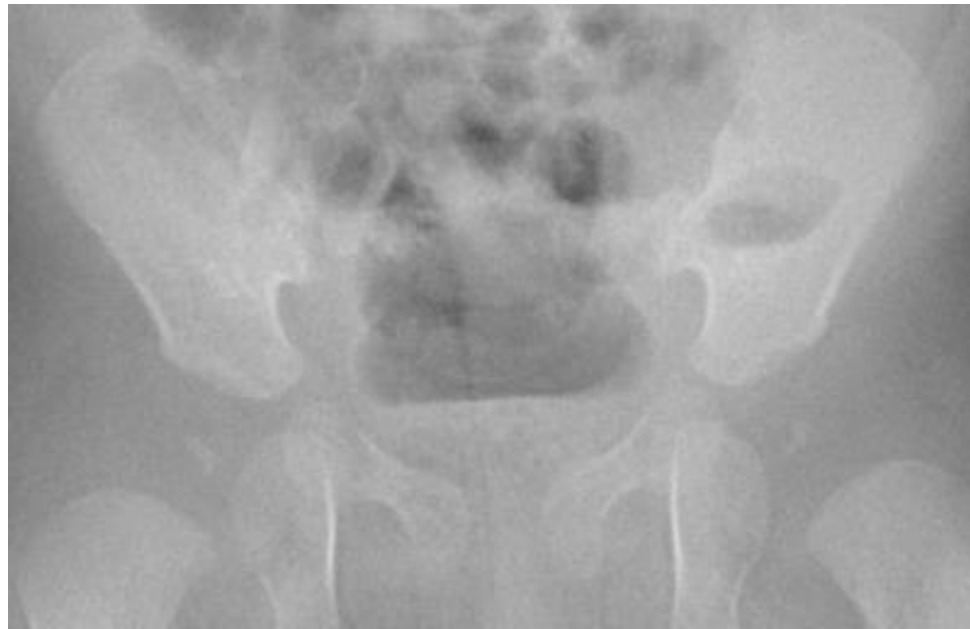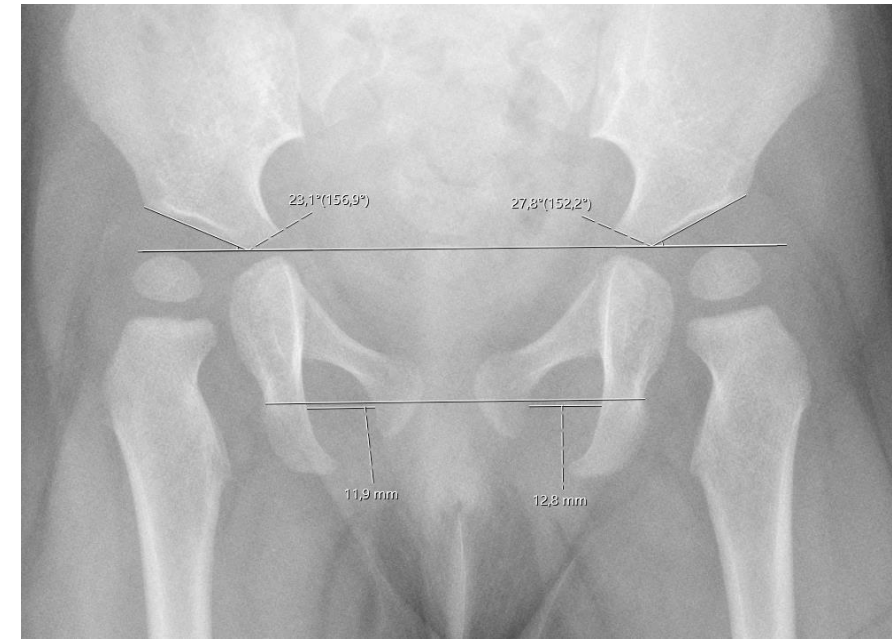


Illustration: Alamy.org

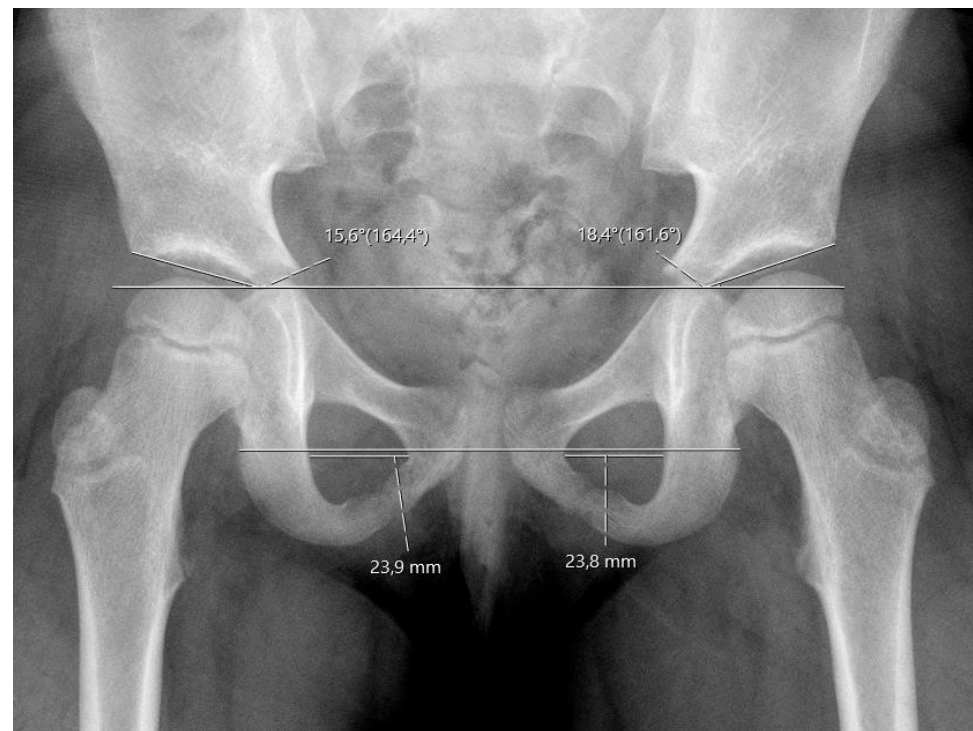
Utvikling av skjelettet



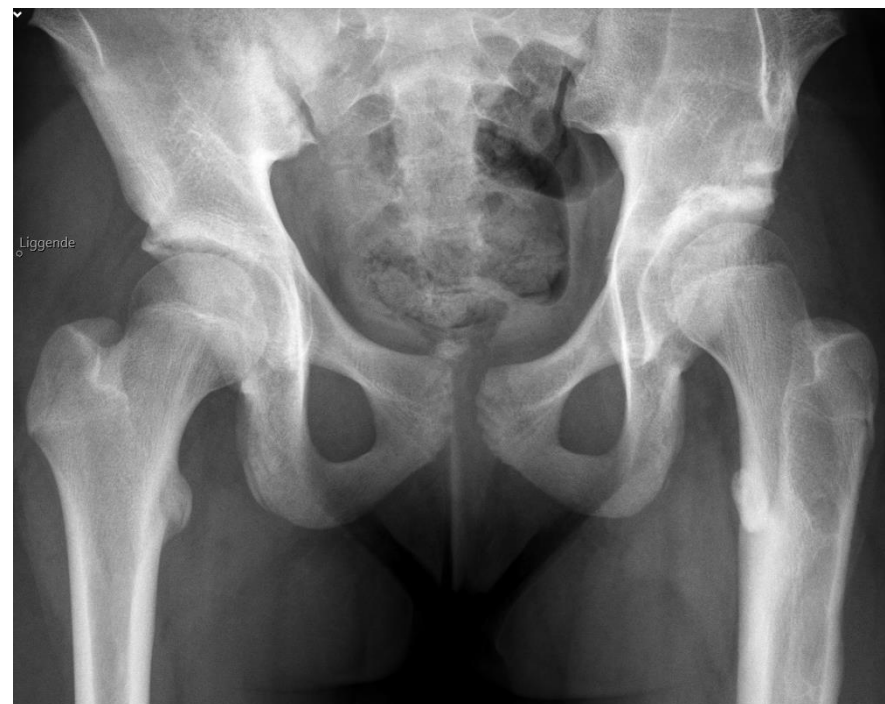3 mnd



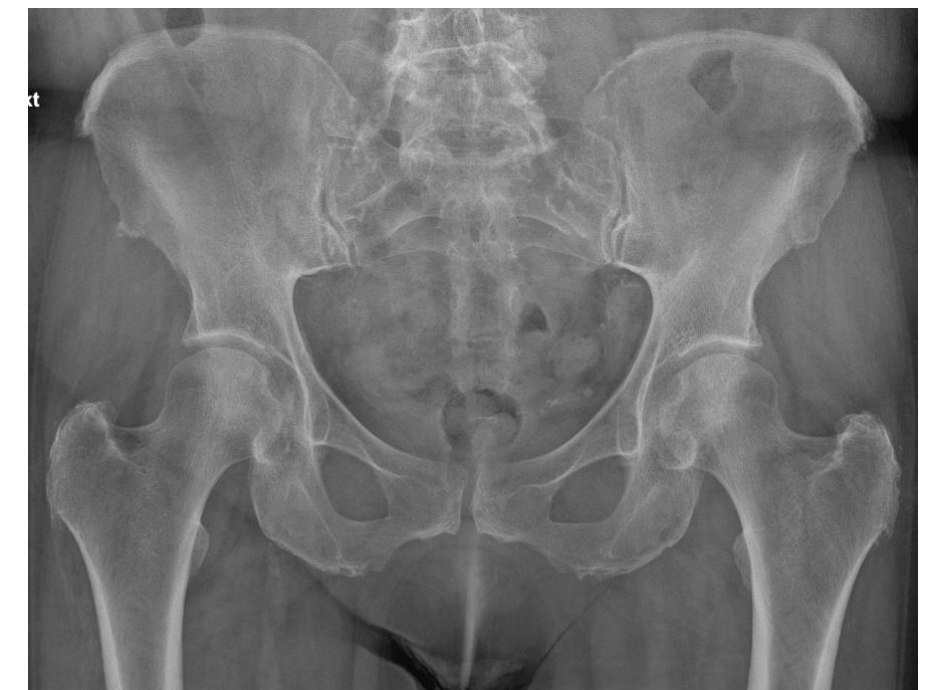1 år



5 år

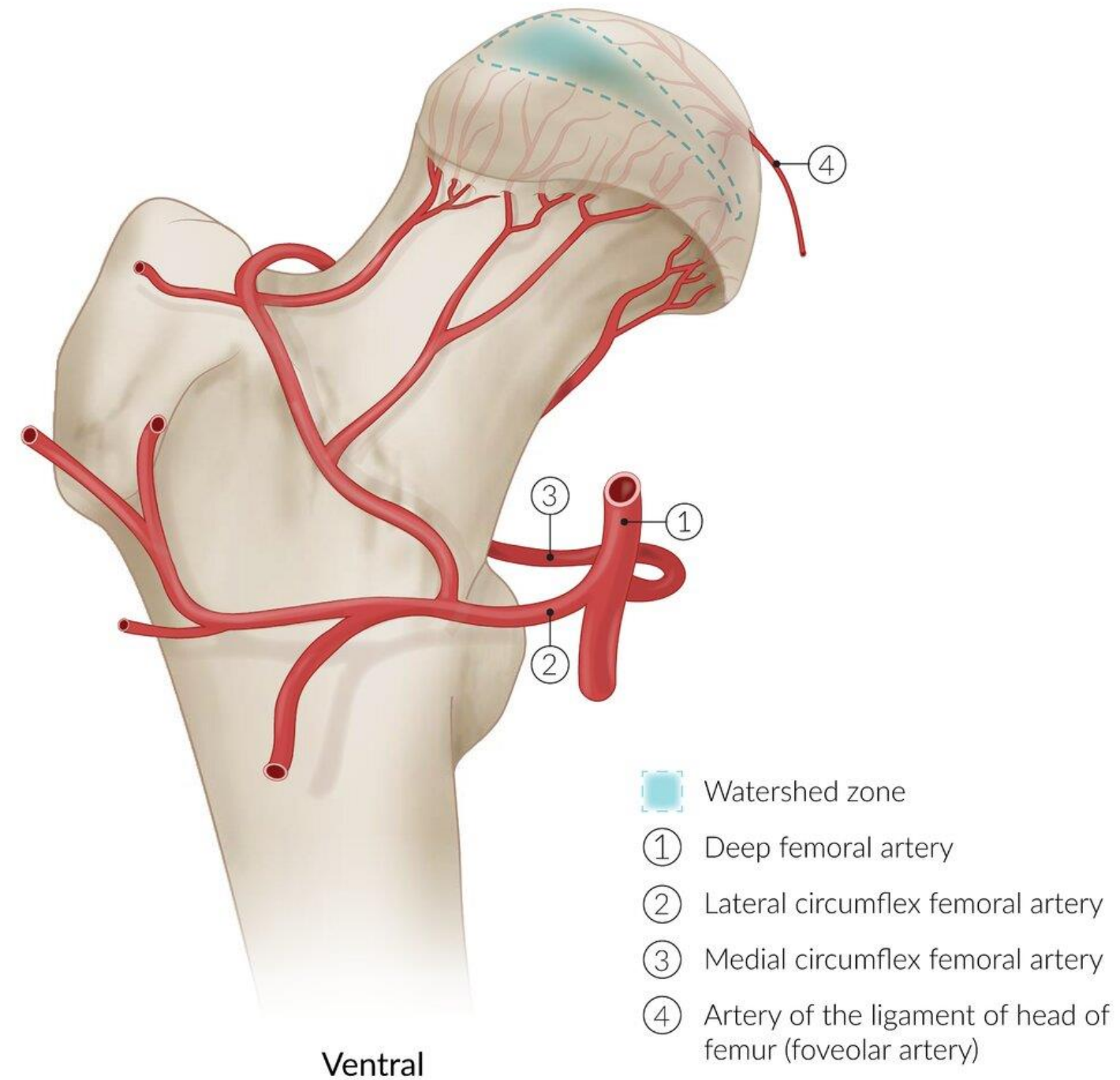


15 år




Skjelettmodent

Blodforsyning



Bakteriell coxitt

- Bakterier i hoftelddet (stabpylokokker / streptokokker / Kingella Kingae / gram neg / Mycobakterium)
- Hematogen spredning; luftveier, hud, urinveier
- Osteomyelitt eller fra operasjon
- Alle aldersgrupper, spes småbarn



Illustrasjon: Dreamstime.com

Bakteriell coxitt

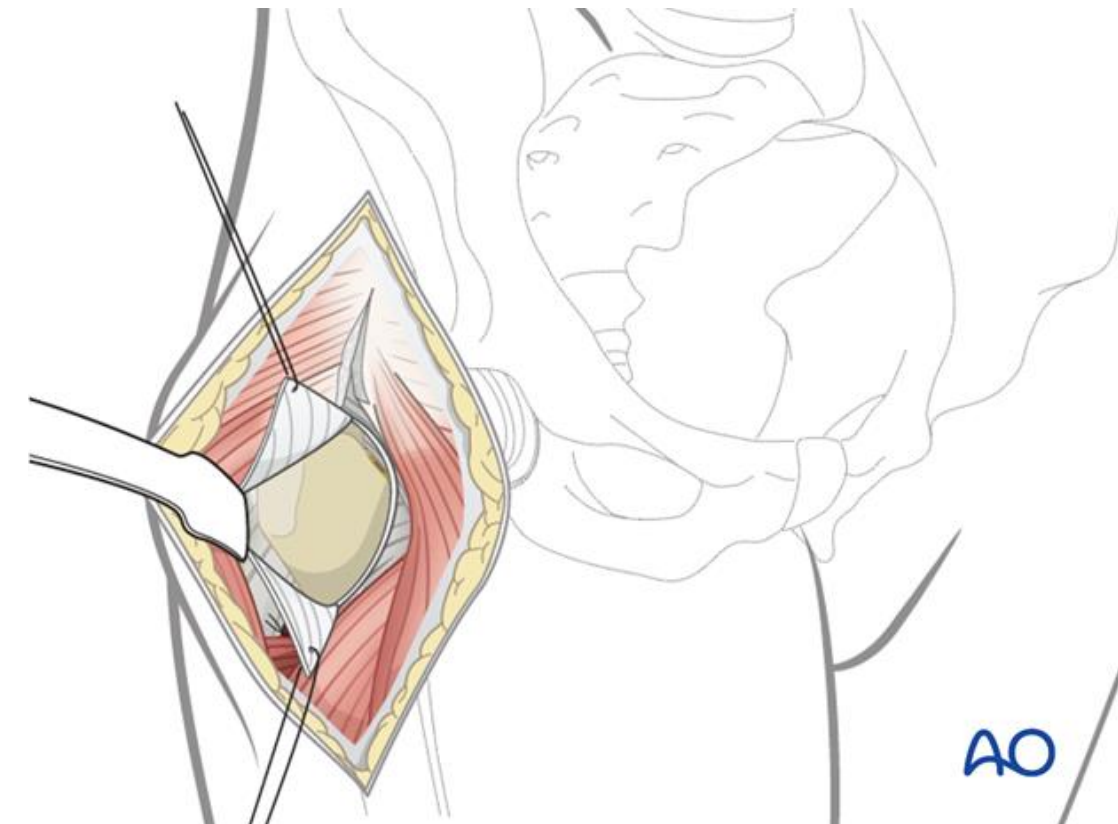
- Kan gi livstruende infeksjon
- Brusken avhengig av næring fra leddvæske
- Kan gi varig skade på hofteledet
 - Økt mengde av kroppens immunceller: Enzym↑ og cytokiner↑
 - Bakteriene: Toksiner ↑
 - Økt trykk: Puss / hydrops gir økt trykk → næring til bruske ↓
- Starter raskt og stor risiko for varig skade etter 2 døgn
- Sjelden, ca 50 pr år i Norge, mest småbarn

Bakteriell coxitt, diagnose

- Smerter ved belastning / bevegelse
- Feber
- Forhøyet SR (over 40?)
- Forhøyet leukocytter (over 12?)
- Røntgen + Ultralyd
- Blodkultur
- Aspirasjon?
- MR?

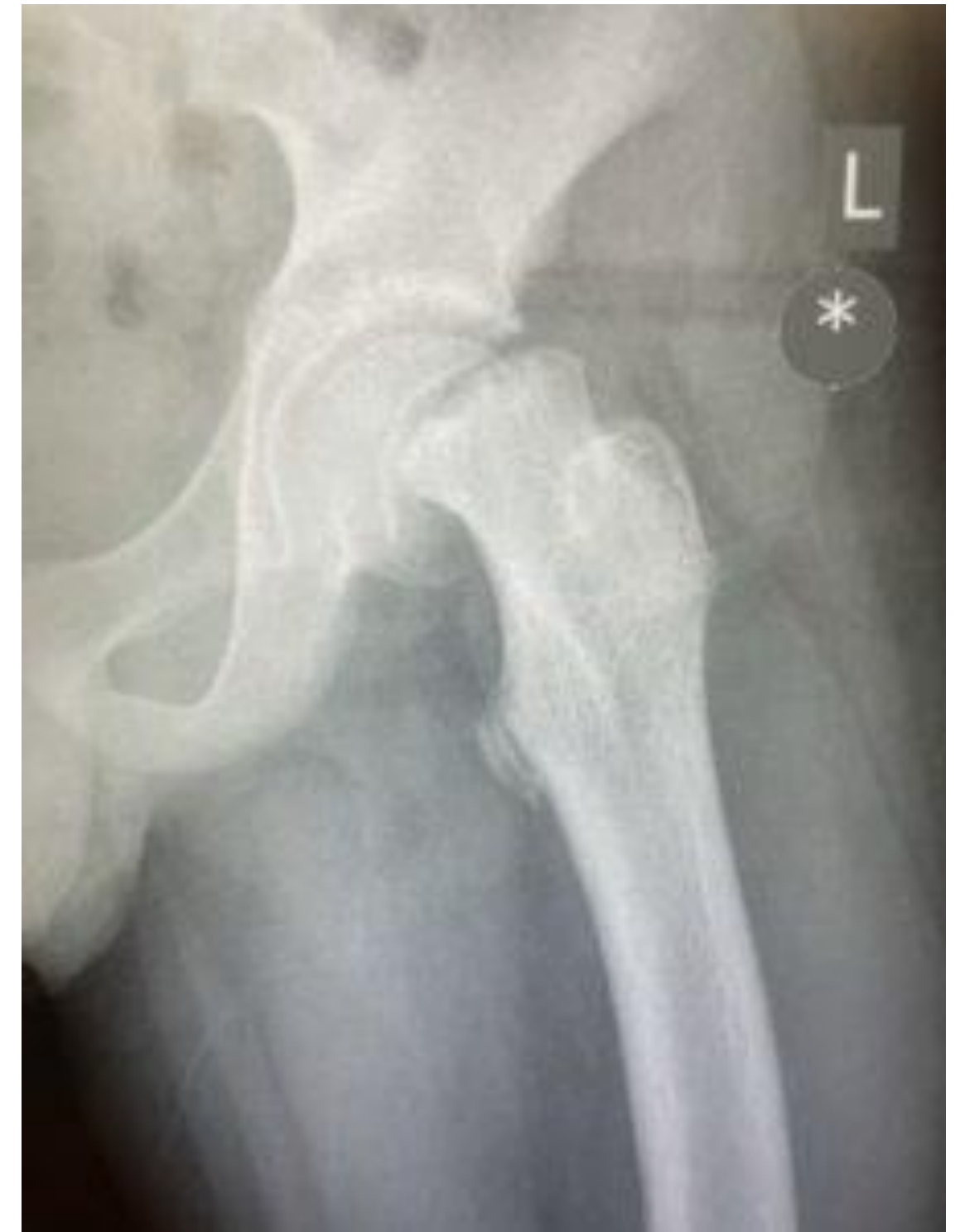Bakteriell coxitt, behandling

- Ø-hjelp innleggelse
- Antibiotika + skylling
- Smith. Pettersen /adductor / skopisk ?
- Ikke lukke leddkapsel
- Prognose: Tid, angens, komorbiditet?



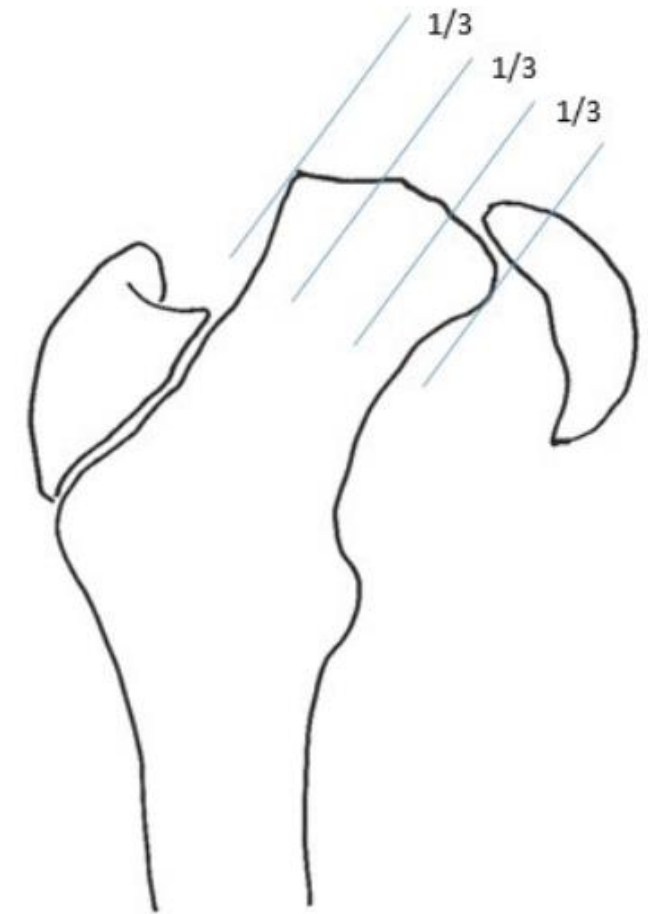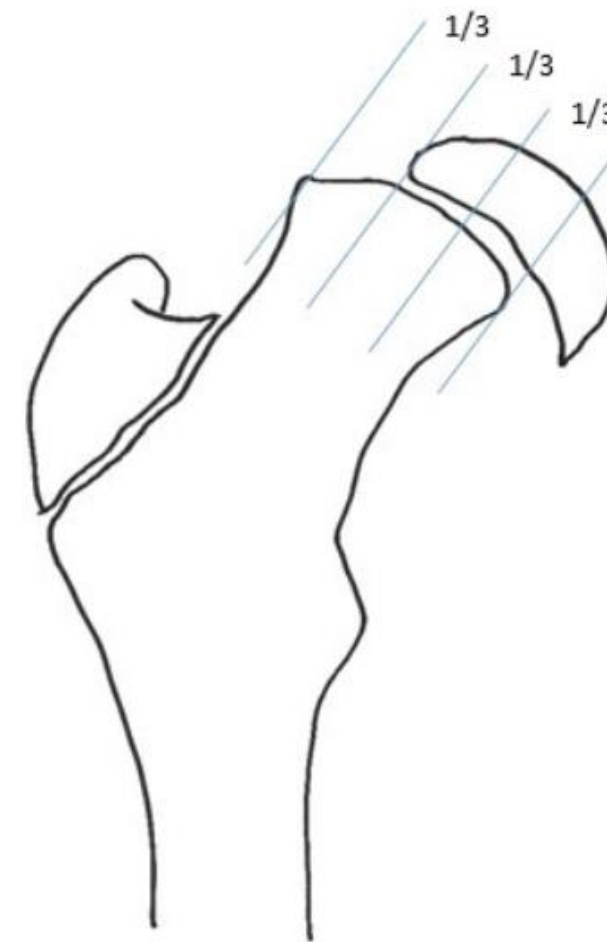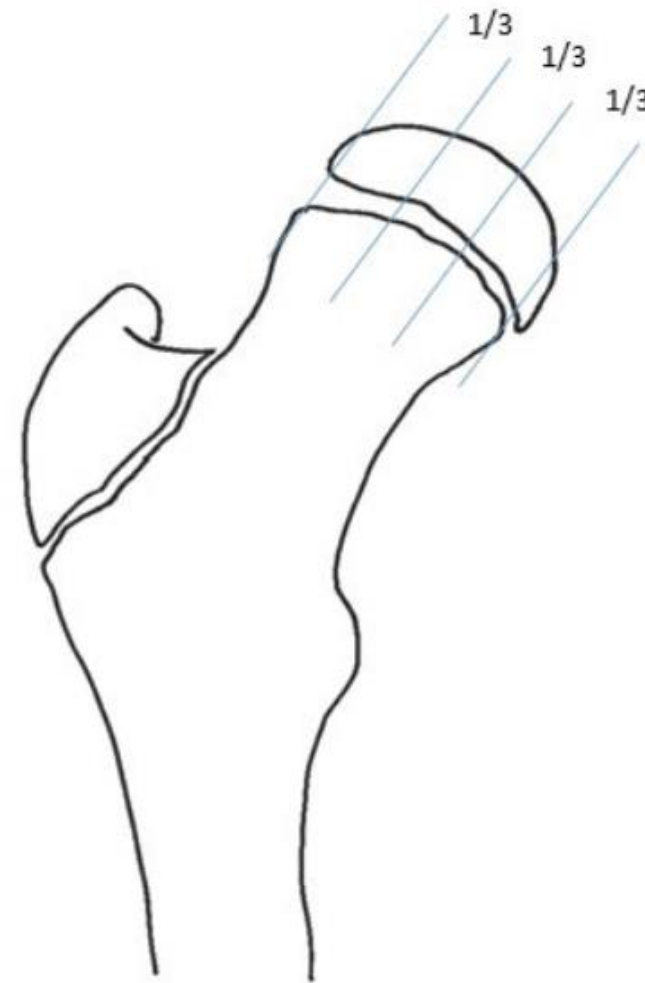
Epifysiolyse (capitis femoris)

- Glidning i vekssonen
- Kronisk – Akutt – Akutt på kronisk
- Ulike grader
- Kan ødelegge blodtilførselen til caput
- Kan gi varig deformt caput
- Oftest gutter i vekstspurt (12-14 år)
- Overvekt
- 30 pr år i Norge
- 25% bilateral



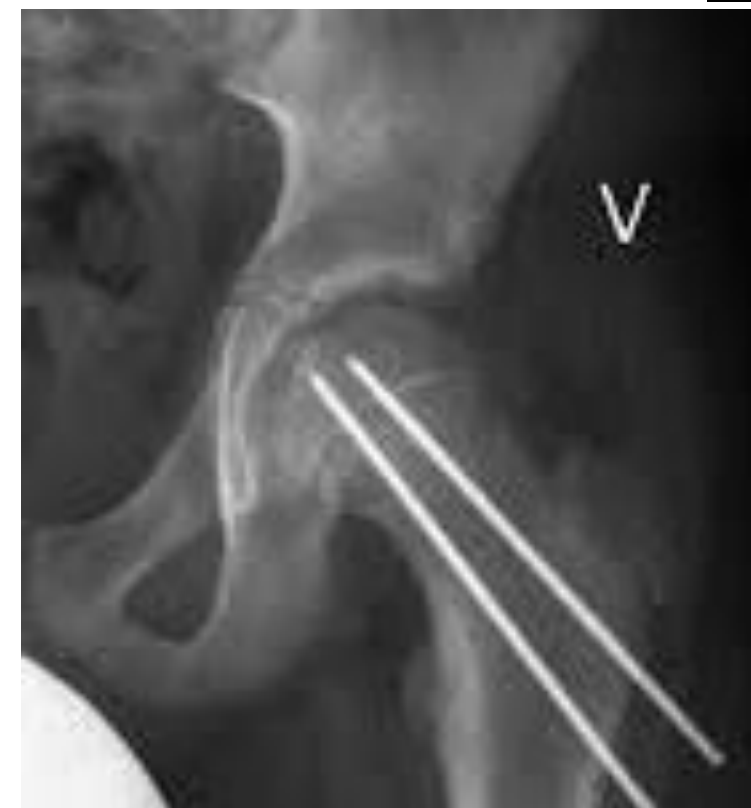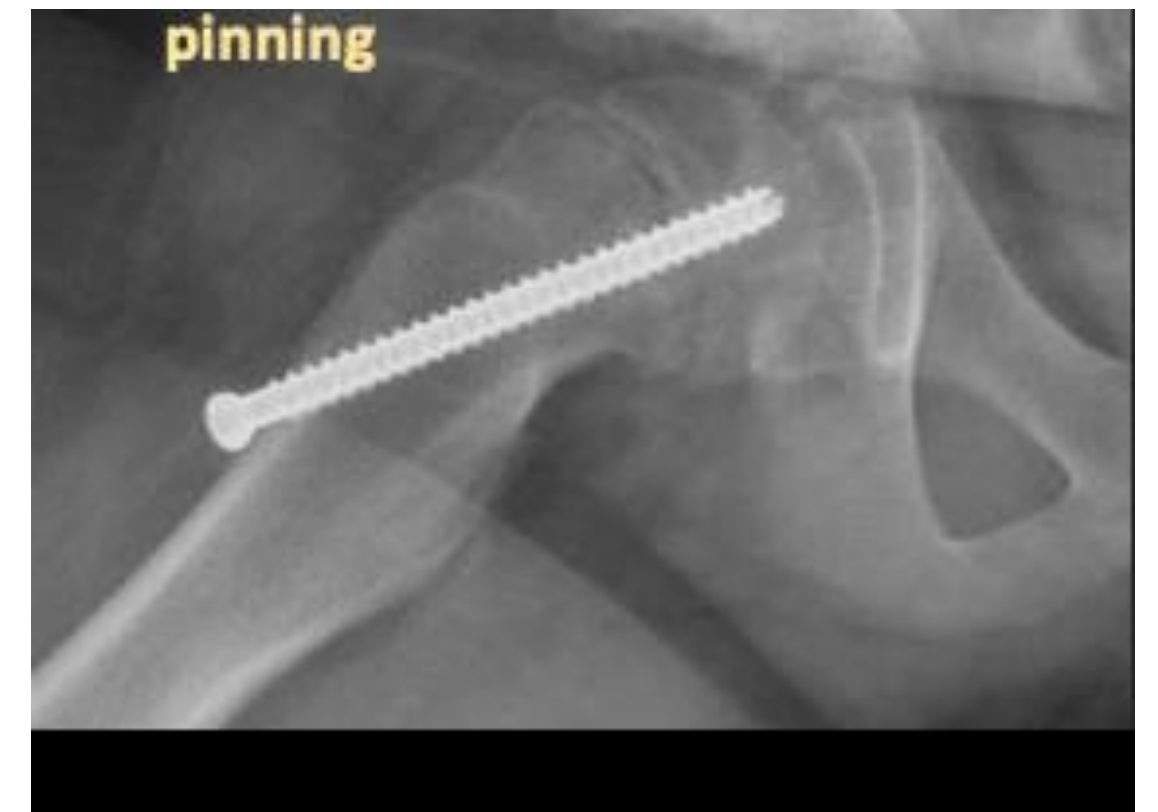Epifysiolyse, diagnose

- Smerter i hofte / lår / kne
- Røntgen front og side
- MR hvis liten glidning
- Blodprøver mtp diff. diagn.

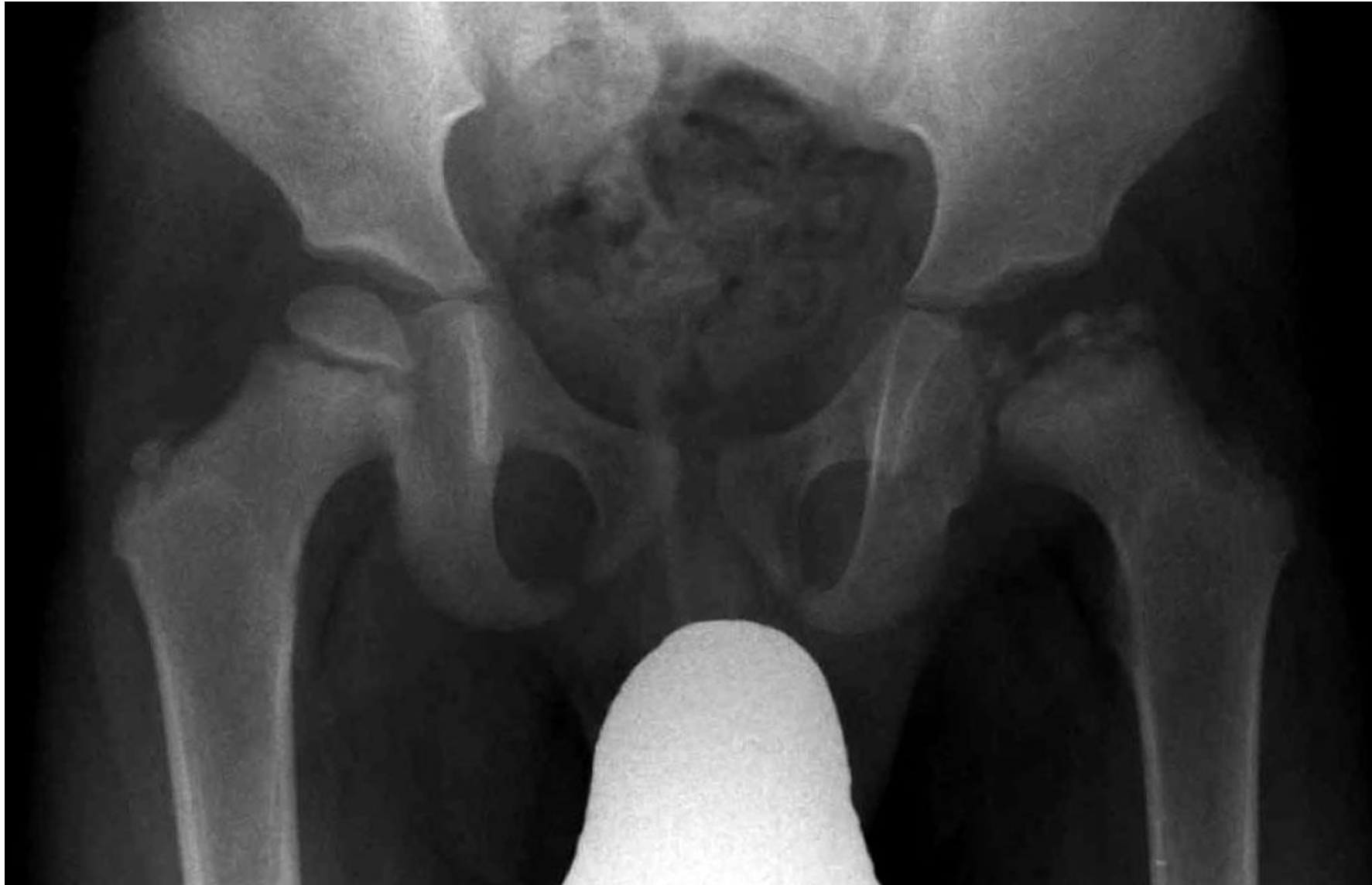

Epifysiolyse, behandling

- Ø-hjelp innleggelse
- Avlastning / sengeleie
- Fiksering av caput
- Reponering? (som regel nei)
- 1 spesialskrue eller 3-4 pinner
- Gjenger i vekstsonen?
- Mer anterior tilgang en FCF
- Kan være teknisk vanskelig



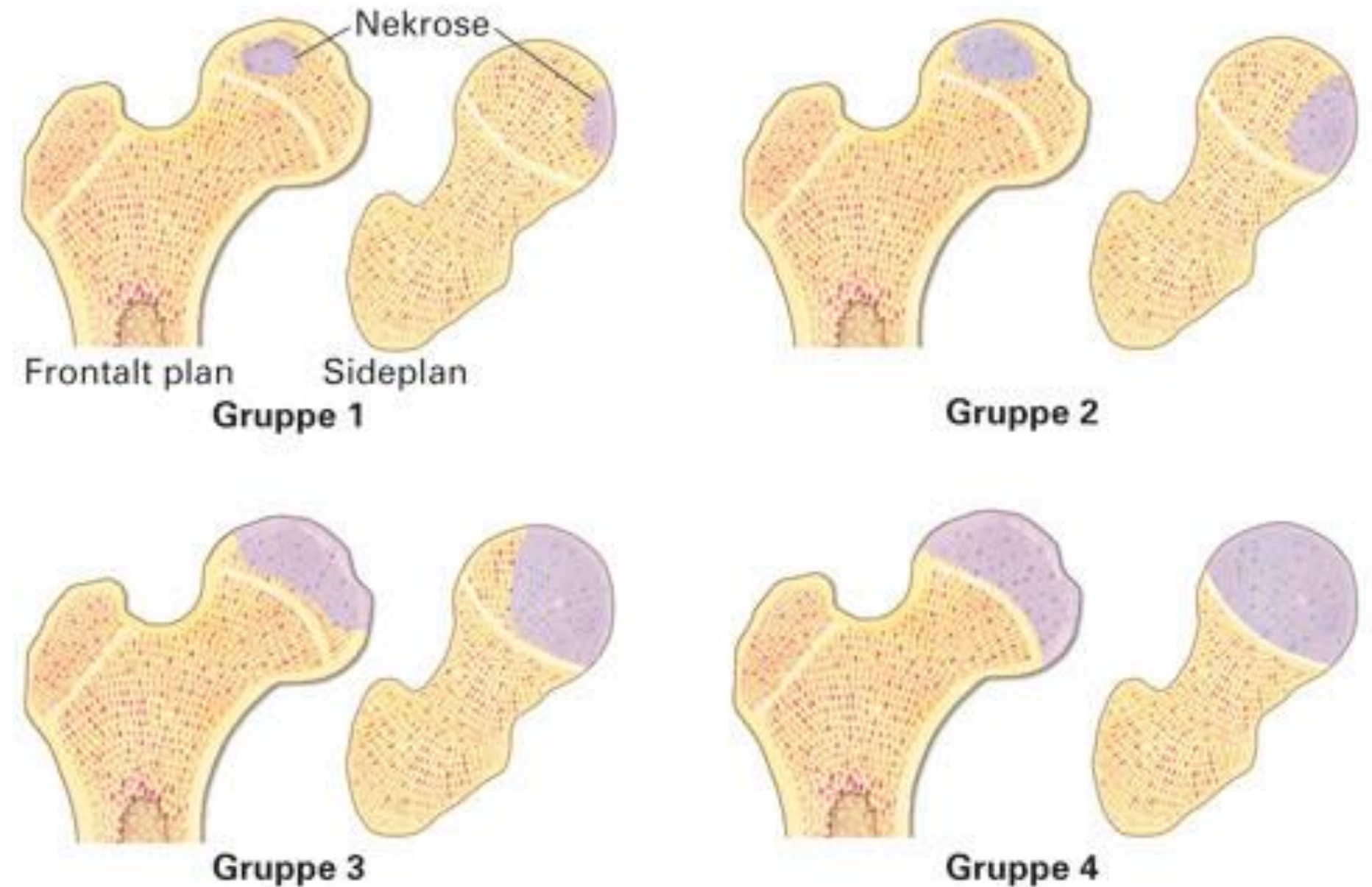
Perthes (Calvé-Legg-Perthes)



- Spontan nekrose i caput femoris
- Medfører nedbryting, så gjenoppbygging (2-4 år)
- Hyppigst gutter mellom 4-8 år
- Ca 50 pr år i Norge
- Usikker årsak

Perthes, diagnose

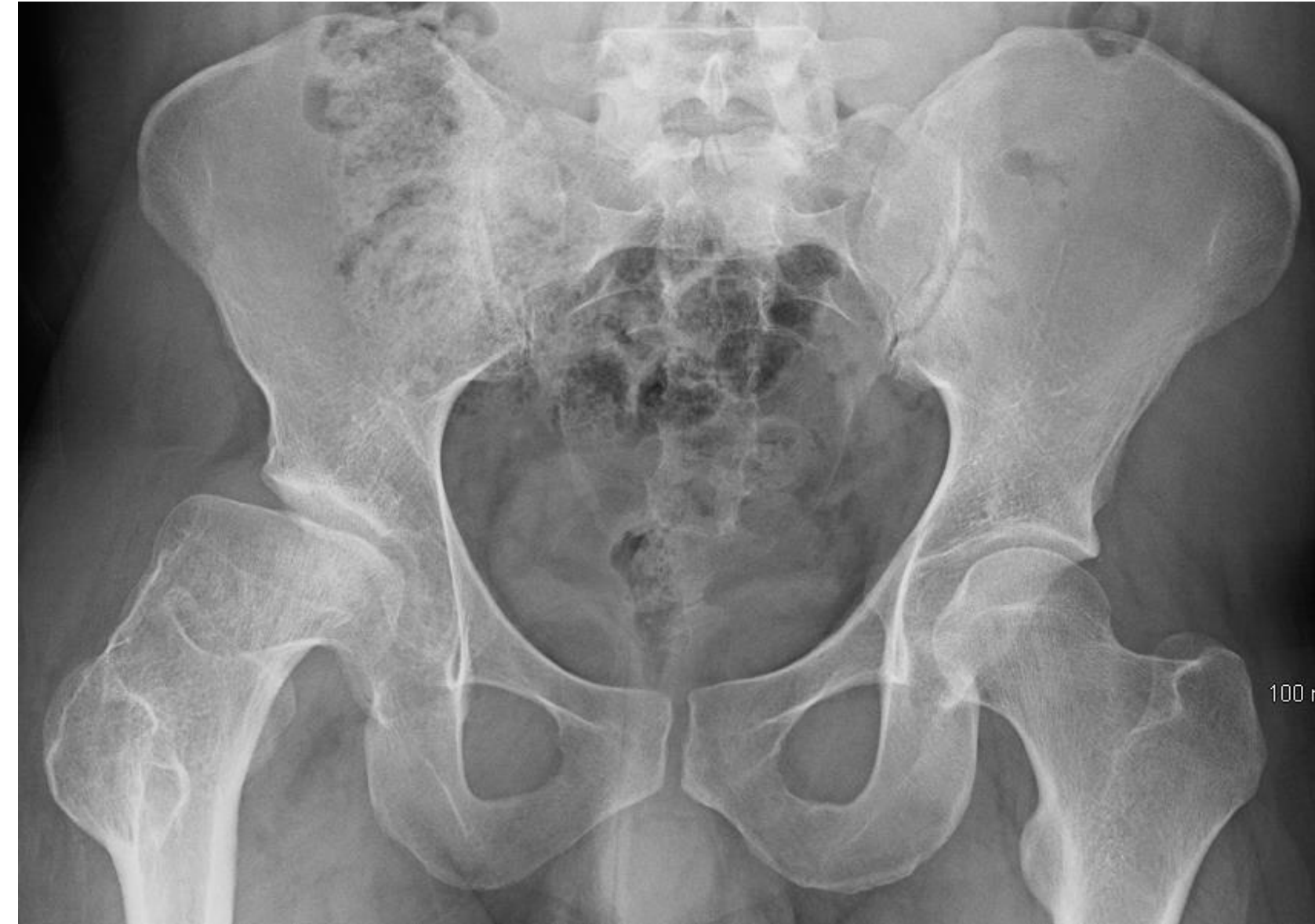- Smerter i lyske/lår/kne ved belastning
- Unormal form på caput femoris på røntgen
- Normale blodprøver
- UL?, MR?
- Ulike klassifikasjoner mtp grad av affeksjon



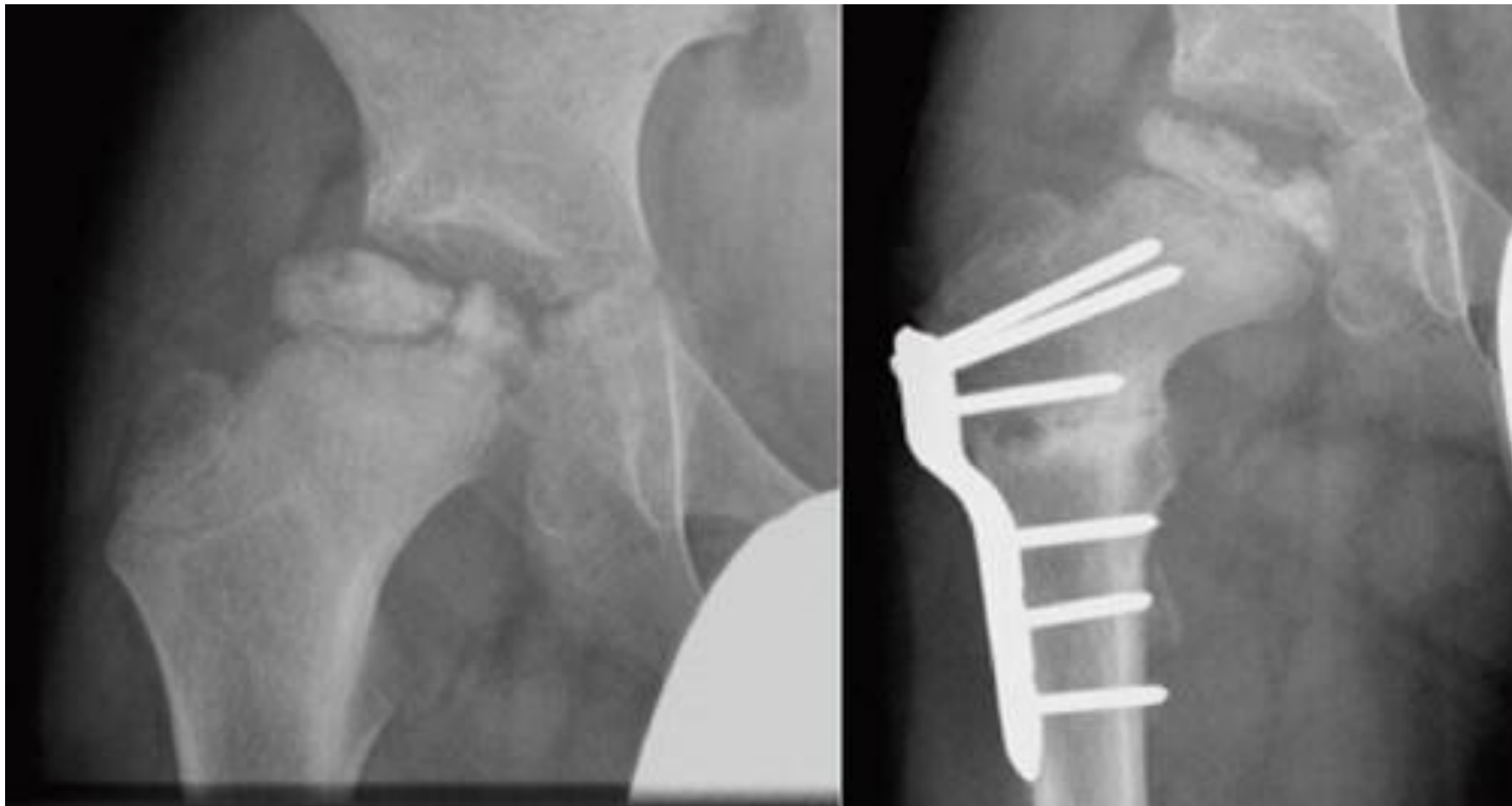
Cattreall's klassifikasjon

Perthes, behandling

- Mål: Rundt smertefritt lårbeinshode
- Belastning inntil smertegrensen
- Ibux?
- Fysioterapi



Perthes, behandling



- Variserende proximal kirurgi?
(hos eldre barn med uttalt affeksjon)

Serøs coxitt

- Ikke-bakteriell inflammasjon i hofteleddet
- Halting og smerter
- Hyppigste grunn til hoftesmerter hos barn (3% ?)
- Mest gutter 2-12 år
- Ufarlig, men obs diff diagnoser

Serøs coxitt, diagnose

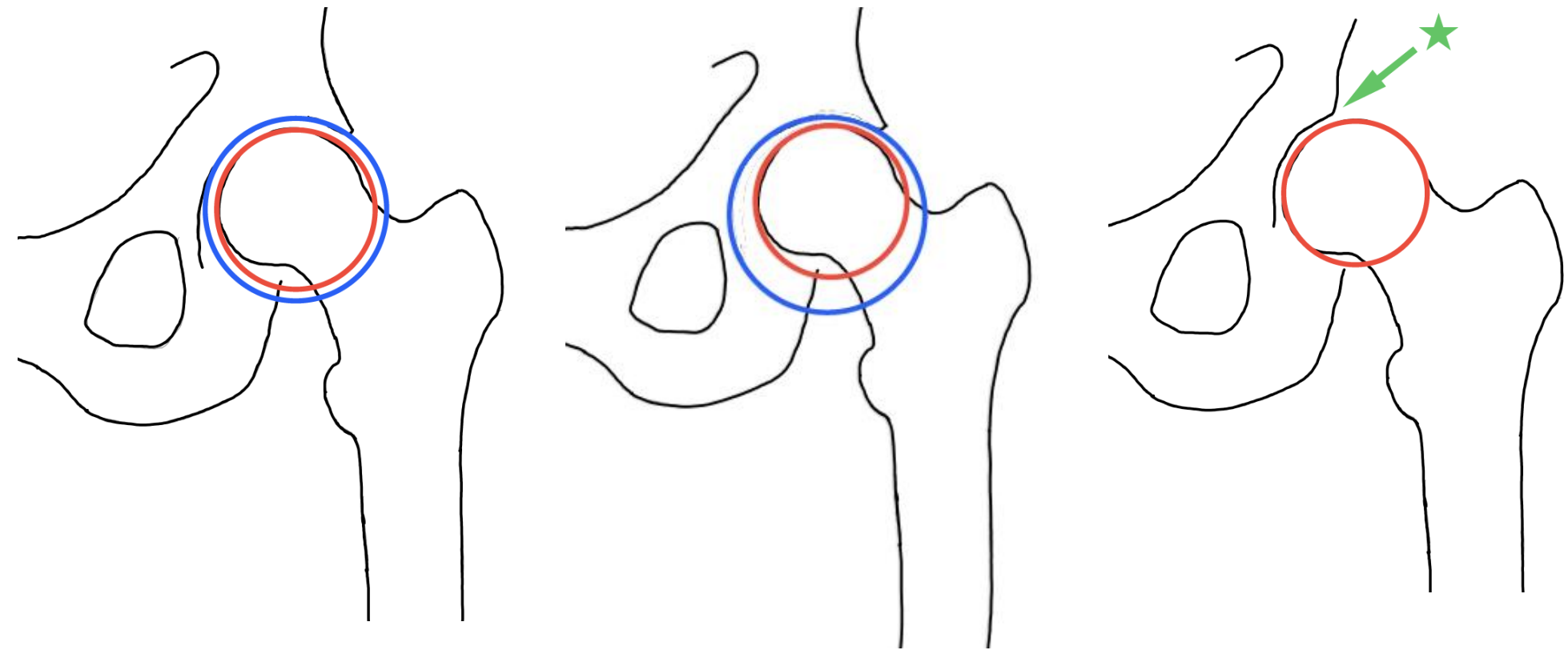
- Utelukke andre tilstander (bakteriell coxitt, Perthes, epifysiolyse, osteomyelitt, leukemi, tuberkulose, RA.....)
- Kan nylig ha hatt forkjølelse
- Kan ha lett forhøyet temp
- Smerter i ene hofteleddet ved belastning og bevegelse
- Blodprøver: Ingen infeksjon
- Røntgen: Normal
- UL: væske i hofteleddet
- MR: ?

Serøs coxitt, behandling

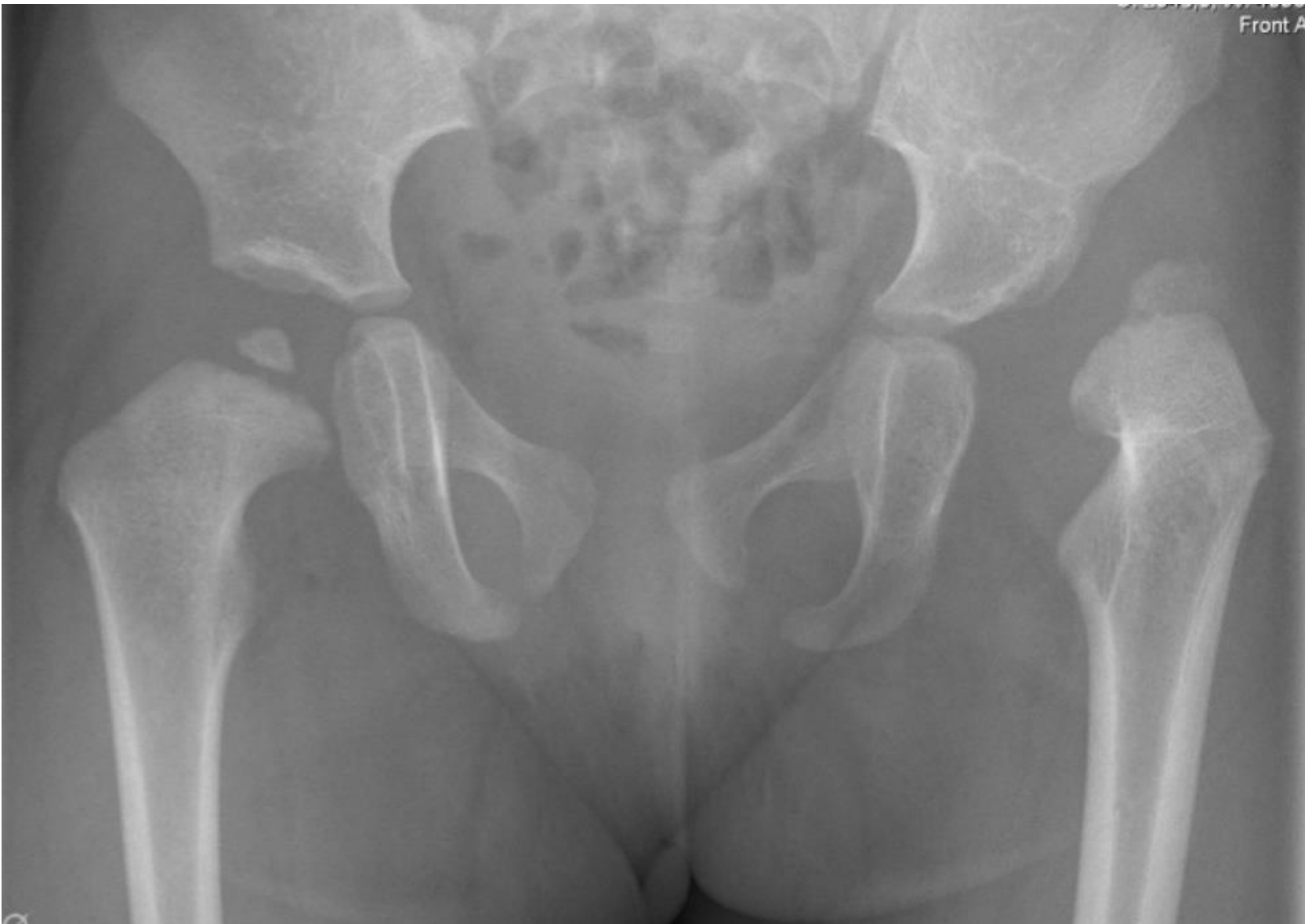- Symptomatisk
 - Avlastning
 - Paracet og ibux
- Bør kontrolleres etter noen uker mtp diff diagnoser
- Residiv (10%)

Hofteleddsdysplasi (DDH)

- Dårlig utviklet hofteledd
- Viktig at hoftekule og skål passer sammen
- Viktig at hofteskålen gir god stabilitet til kulen
- $\frac{1}{4}$ av hofteproteser under 40 år er pga DDH
- Hvis diagnostisert tidlig → skånsom behandling



Hofteleddsdysplasi (DDH)



- Tidlig diagnostisert (før 3 mnd) 8 pr 1000 fødte
- Sent diagnostisert (etter 3 mnd) 0,5 pr 1000 fødte
- Hofteleddet utvikler seg også etter fødsel
- Spørsmålet er hvem som ikke får et godt nok utviklet hofteledd...

Hofteleddsdysplasi, diagnose

- Risikofaktorer

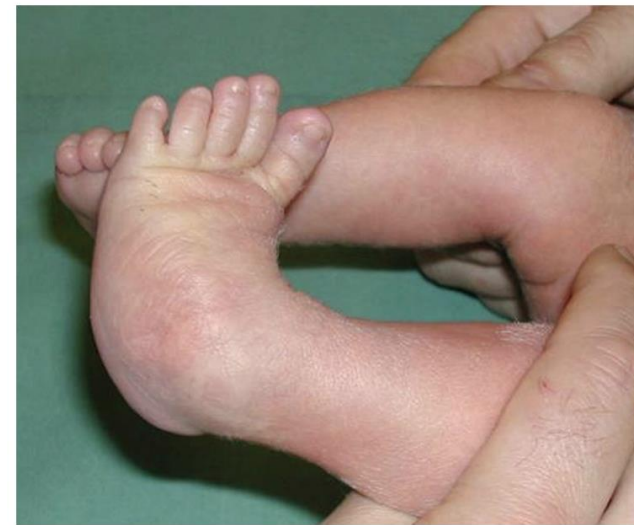- Familie 3%
- Fotfeil 4%
- Seteleie 5%

- Klinisk undersøkelse

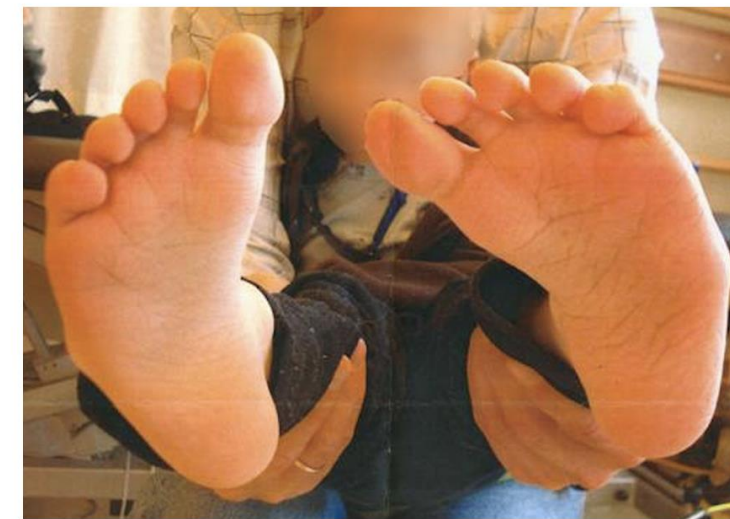- Ultralyd

- Røntgen

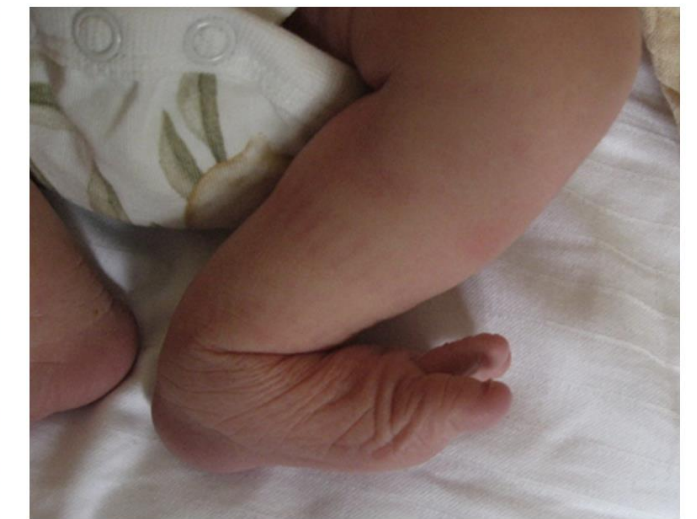- Artrografi



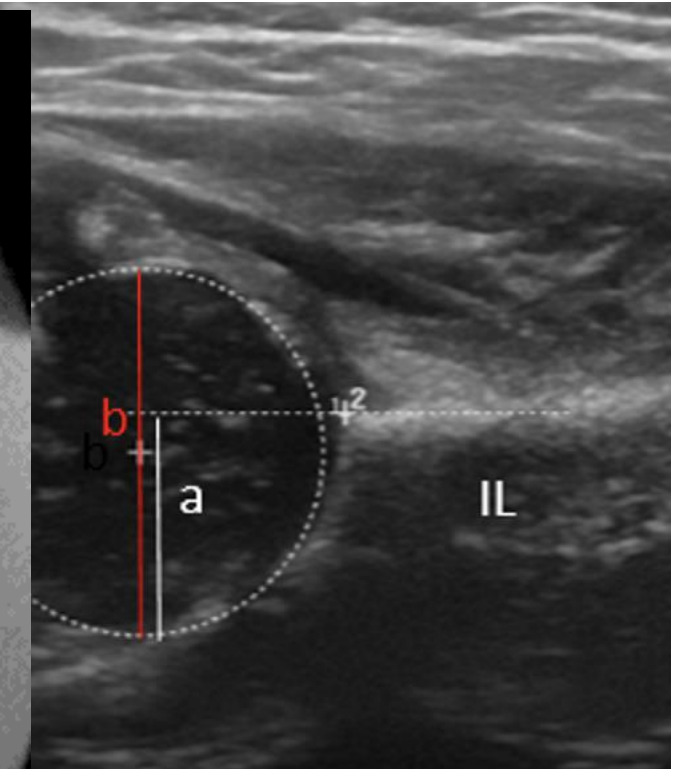
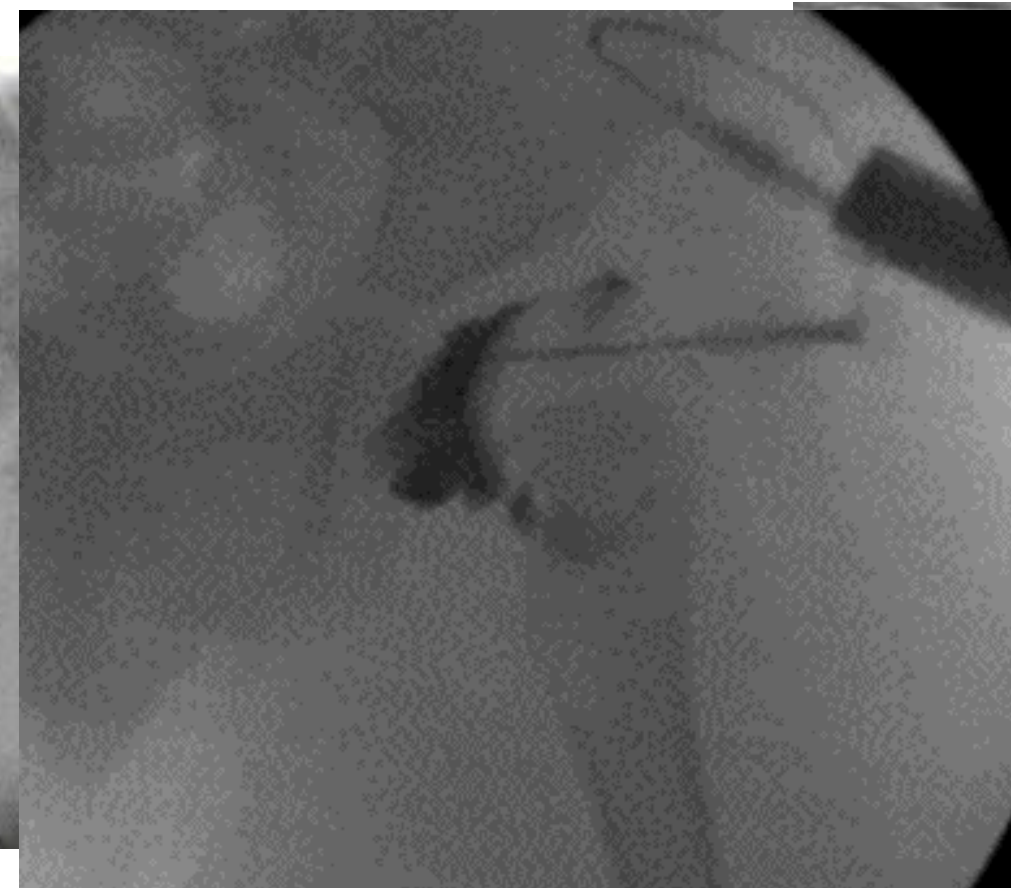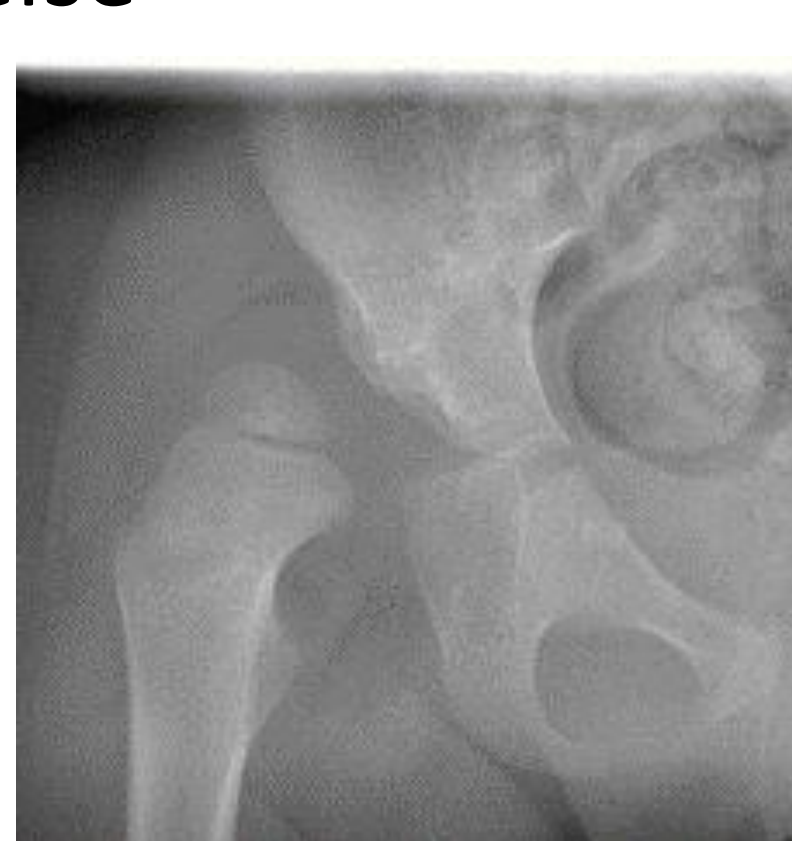Klumpfot



Metatarsus adductus

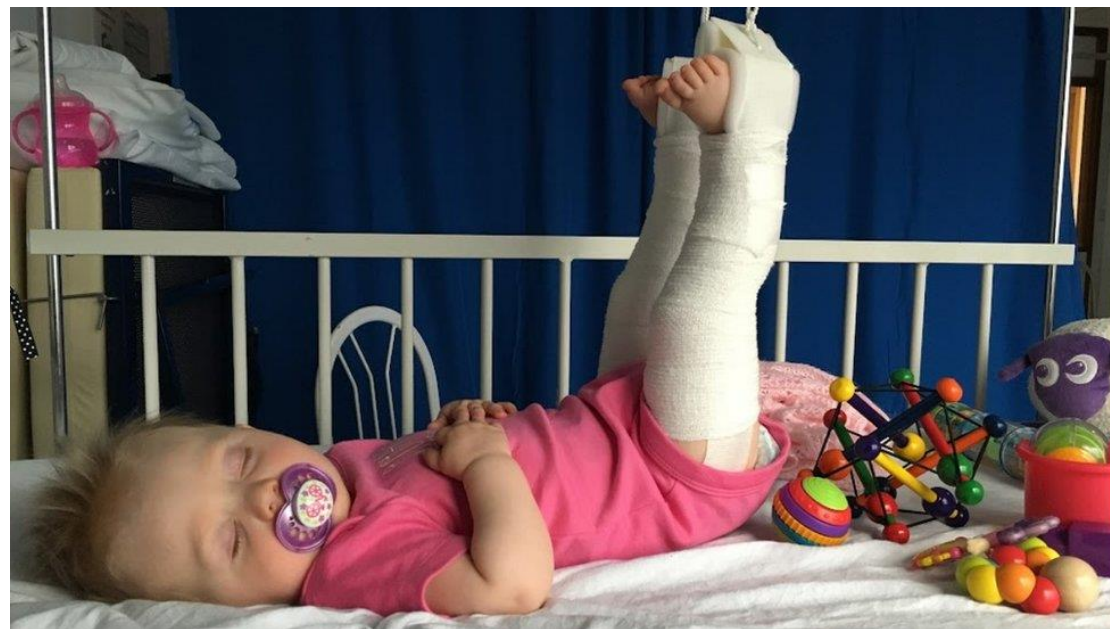

Calcaneo valgus

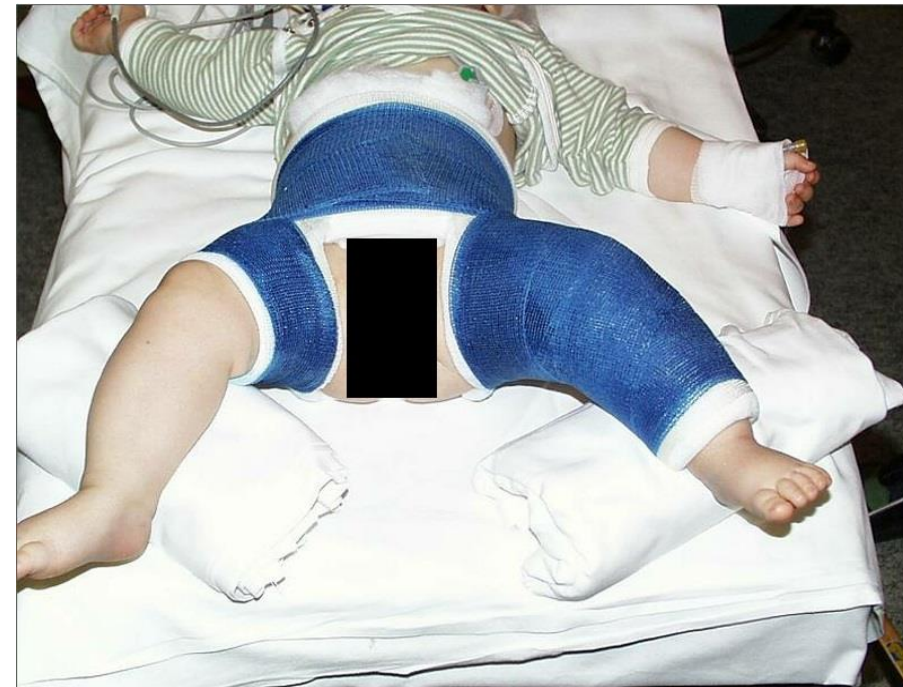


Hofteleddsdysplasi, behandling

- Ortose (Frejka pute)
- Gips
- Strekk
- Operasjon

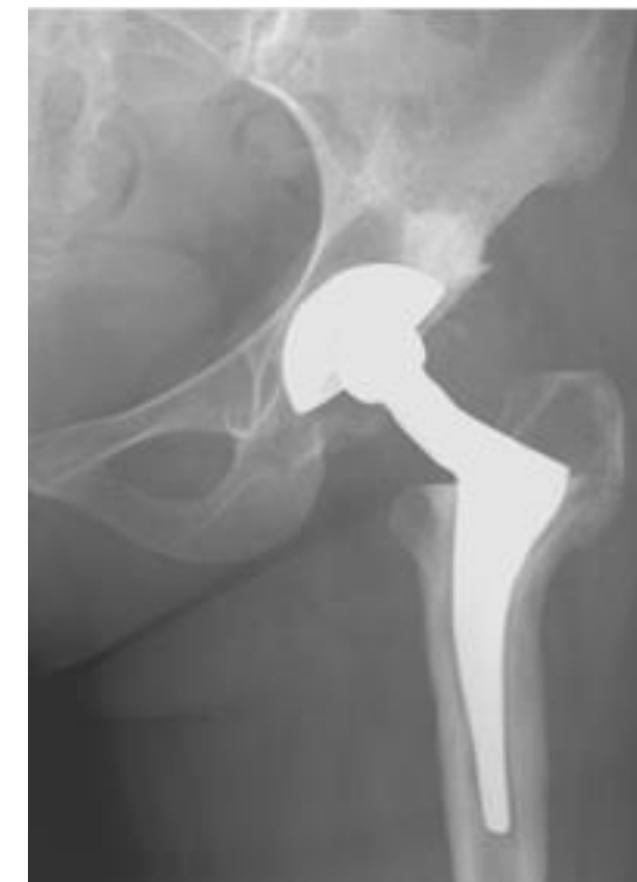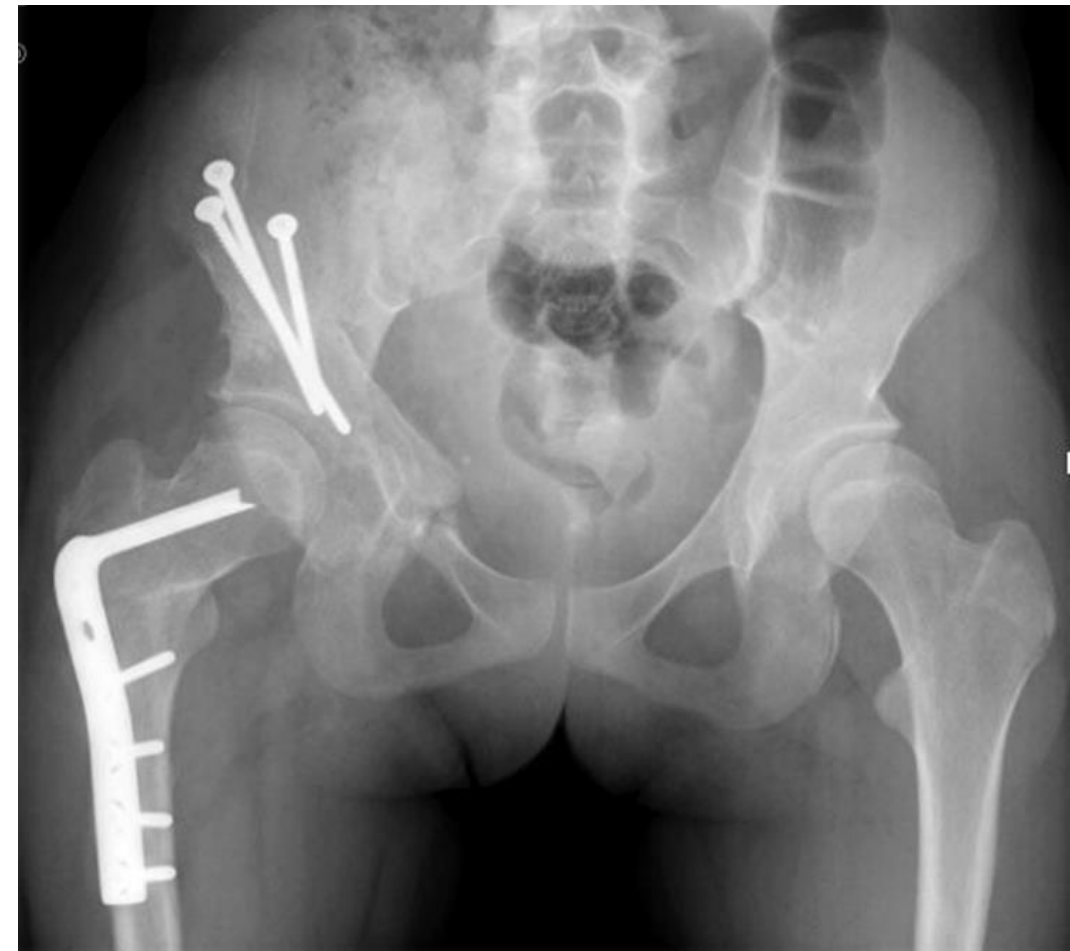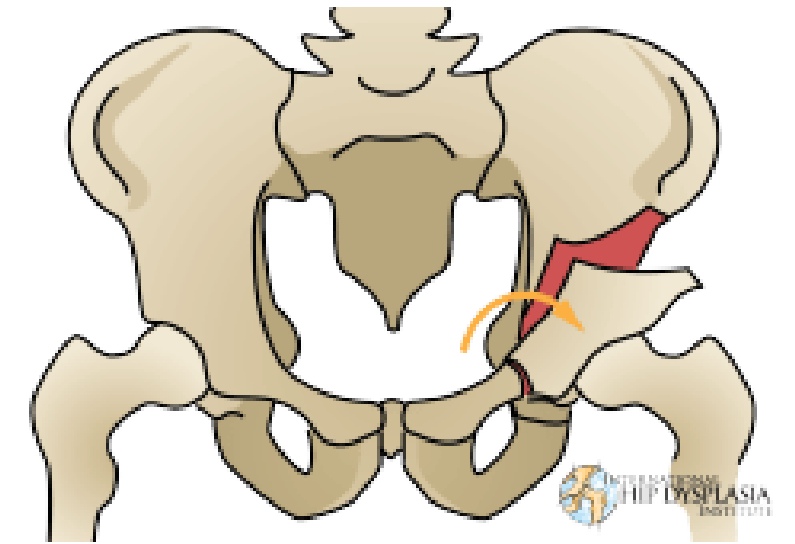
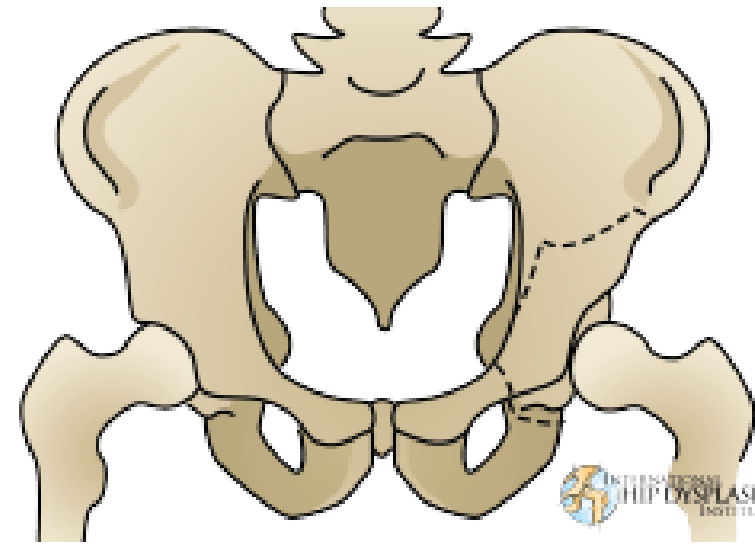


Bilde: BBC.ccm



Hofteleddsdysplasi, operativ behandling

- Reposisjon
- Bekkenosteotomi
- Femurosteotomi
- Protese



Hoftelidelser hos barn

Hofteleddsdysplasi

Serøs coxitt

Perthes

Epifysiolyse

Bakteriell coxitt



Alder (år)

Takk for oppmerksomheten!

